



Résultats du traitement par corset des spondylodiscites infectieuses thoraco-lombaires

Brace treatment results of thoracolumbar vertebral osteomyelitis

Sofiane Masmoudi, Mohamed Ali Khlif, Yosri Abcha, Haithem Elleuch, Maher Barsaoui, Khaled Zitouna

Service de chirurgie orthopédique et traumatologie, CHU La Rabta, Tunis, Tunisie

RÉSUMÉ

Introduction: La spondylodiscite infectieuse est une affection destructrice du disque et du corps vertébral. Elle est à l'origine de déformations perturbant l'équilibre fronto sagittal rachidien. La contention externe par corset constitue un moyen pour limiter les séquelles de ces déformations à long terme. Toutefois les résultats de ce moyen thérapeutique n'ont jamais été rapportés.

Objectif: Décrire les résultats du traitement des spondylodiscites infectieuses par corset.

Méthodes: Il s'agissait d'une étude rétrospective, descriptive, portant sur 31 spondylodiscites infectieuses immobilisées par corset thoraco-lombaire sur une période de 10 ans. Ont été mesurés sur les IRM pré et post-immobilisation les paramètres rachidiens segmentaires.

Résultats: L'âge moyen était de 54 ans. Le bacille de Koch était isolé dans 19 cas. Le taux de compression vertébrale antérieure (TCVA) initial était significativement plus important à l'étage thoracique ($p=0.021$). Il était passé de 25% à 33%. Ni le TCVA initial ni le délai de l'immobilisation n'affectait cette évolution. L'évolution moyenne de l'angulation régionale (AR) était de 3,13°. La cyphose vertébrale (CV) était de 11° avant et après l'immobilisation. La lordose lombaire (LL) est passée de -42° à -43°. Quatre-vingts douze pour cent des patients de moins de 70 Kg ont eu au moins une stabilisation de la lordose lombaire ($p=0.013$). La cyphose thoracique (CT) est passée de 48° à 51° après immobilisation.

Conclusion: La compression vertébrale antérieure était plus importante à l'étage thoracique.

La contention par corset lors des spondylodiscites infectieuses était plus efficace dans les localisations lombaires que thoraciques et chez les patients de moins de 70 kg.

Mots clés: Corset, Infection, Spondylodiscite, Rachis, Paramètres rachidiens.

ABSTRACT

Introduction: Vertebral osteomyelitis is a destructive affection for disc and vertebral body leading to deformities that disturb coronal and sagittal balance of the spine. Brace immobilization ought to reduce the damage caused by these deformities in long term follow up. Unfortunately, results of this therapy has never been reported.

Aim: Describe results of brace immobilization in thoraco-lumbar vertebral osteomyelitis.

Methods: We reported a retrospective descriptive study during 10 years in 31 patients treated for vertebral osteomyelitis in which a brace immobilization was performed. MRI were performed before and after immobilization and then different radiologic segmental parameters were measured.

Results: The mean age was 54. Koch bacillus was the identified in 19 cases. Vertebral compression rate was significantly higher in thoracic localisation at diagnosis ($p=0.021$). It evolved from 25% to 33%. Neither the vertebral compression rate at diagnosis nor the period between diagnosis and immobilization were related to this progression. Mean progression of segmental angulation was 3,13°. Vertebral kyphosis was 11° before and after brace immobilization. Lumbar lordosis evolved from -42° to -43°. Lumbar lordosis was at least stabilised in 92% of patients up to 70 Kg in weight ($p=0.013$). Thoracic kyphosis evolved from 48° to 51° after immobilization.

Conclusion: At diagnosis, vertebral compression was higher in thoracic localisations. In vertebral osteomyelitis, brace immobilization was more effective in lumbar than thoracic localisations and in patients up to 70 Kg in weight.

Key words: Brace, Infection, Vertebral osteomyelitis, Spine, Spinal parameters

Correspondance

Sofiane Masmoudi

Service de chirurgie orthopédique et traumatologie, CHU La Rabta, Tunis, Tunisie

Email: sofienemasmoudi@hotmail.com

Liste des abréviations:

SDI	: Spondylodiscite infectieuse
IRM	: Imagerie par résonance magnétique
TCVA	: Taux de compression vertébrale antérieure
CV	: Cyphose vertébrale
AR	: Angulation régionale
LL	: Lordose lombaire
CT	: Cyphose thoracique
INEAS	: Instance nationale de l'évaluation et de l'accréditation en santé

INTRODUCTION

Les spondylodiscites infectieuses (SDI) correspondent à l'infection du disque intervertébral et des corps vertébraux adjacents. L'inoculation est le plus souvent hémato-gène (1).

La destruction des corps vertébraux occasionne un tassement responsable d'une accentuation voire d'une inversion de la courbure physiologique du rachis. Cela pouvant affecter directement l'équilibre sagittal spino-pelvien.

En Tunisie, il existe un consensus sur les modalités de contention rachidienne lors des SDI.

Jusqu'à ce jour, aucune modalité thérapeutique n'a été étudiée en Tunisie et aucun résultat n'a été fourni selon le type de traitement, en particulier l'immobilisation par corset, d'où l'intérêt de notre étude.

L'objectif de ce travail est de présenter les résultats du traitement par corset des spondylodiscites infectieuses thoraco-lombaires sur l'équilibre spino-pelvien.

MÉTHODES**Type d'étude :**

Il s'agissait d'une étude rétrospective, descriptive portant sur les dossiers de patients traités pour SDI thoraco-lombaire au service d'orthopédie de l'hôpital La Rabta durant la période de janvier 2006 à mai 2015.

Population d'étude :

Nous avons retenu les dossiers de patients traités pour une SDI thoraco-lombaire, indépendamment du germe causal, immobilisés par corset thoraco-lombaire et ayant eu une imagerie par résonance magnétique (IRM) avant et après immobilisation avec un délai minimum de six mois entre les deux IRM.

Nous avons exclu de l'étude les SDI étagées.

Méthodes:

Nous avons relevé à partir des observations médicales les données épidémiologiques (âge, genre, poids, la localisation, les antécédents, la durée du traitement, le délai entre les deux IRM, le germe causal).

La contention a été réalisée par un corset dorso-lombaire en matière thermo-formable. C'est-à-dire une matière plastique qui lorsqu'elle est soumise à de fortes chaleurs, peut être modelé selon une forme souhaitée. Nous avons utilisé la technique de Bohler afin de bien creuser la lordose lombaire. Pour ce faire, la confection du corset était sur mesure au lit du malade. L'hyper-lordose était créée à l'aide d'une sangle au niveau lombaire, tirée vers l'avant pendant quelques minutes.

Sur les clichés IRM pré et post immobilisation, nous avons évalué la compression médullaire, et mesuré les paramètres radiologiques segmentaires suivants :

Taux de compression vertébrale antérieure (TCVA):

Soit V2 la hauteur du mur antérieur de la vertèbre lésée,

V1 et V3 respectivement les hauteurs des murs antérieurs des deux vertèbres intactes, sus et sous-jacentes, le taux de compression vertébrale antérieure (TCVA) se définit par la formule mathématique suivante (Figure 1) (2):

$$TCVA = [(V1+V3)/2 - V2] / (V1+V3)/2.$$

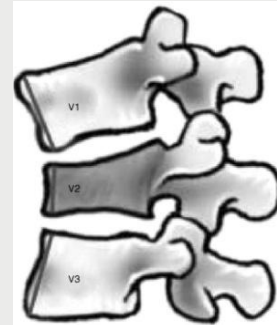


Figure 1. Méthode de mesure du taux de compression vertébrale antérieure (2).

V1: hauteur de la vertèbre sus-jacente
V2: hauteur de la vertèbre atteinte
V3: hauteur de la vertèbre sous-jacente.

Cyphose vertébrale (CV):

Nous avons mesuré la cyphose vertébrale (CV) selon la méthode 5 de Kuklo qui consiste en la mesure de l'angle entre les tangentes au plateau supérieur et inférieur de la vertèbre atteinte (Figure 2) (3,4).

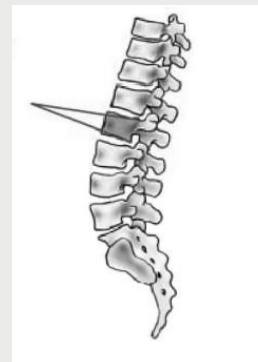

Figure 2. Méthode 5 de mesure de la cyphose vertébrale selon Kuklo (3).

L'évolution de la cyphose vertébrale était définie comme la différence entre la CV pré immobilisation (CV1) et post immobilisation (CV2).

Nous avons considéré une différence supérieure à 2° comme une aggravation, une différence entre -2° et 2° comme une absence d'évolution et une différence inférieure à -2° comme une amélioration de la déformation cyphotique.

Angulation régionale (AR):

Dans le plan frontal, nous avons mesuré l'angle de Cobb (AC) qui est l'angle formé par la tangente au plateau supérieur de la vertèbre sus-jacente à la vertèbre lésée et la tangente au plateau inférieur de la vertèbre sous-jacente à la vertèbre lésée (Figure 3) (5). En cas d'impossibilité de mesure de cet angle (SDI de la charnière lombo-sacrée ou bien de l'étage L4-L5), l'angulation régionale a été mesurée selon la technique de Gardner (AG) qui est l'angle formé par la tangente au plateau inférieur de la vertèbre lésée et la tangente au plateau supérieur de la vertèbre sus-jacente (Figure 4) (5).

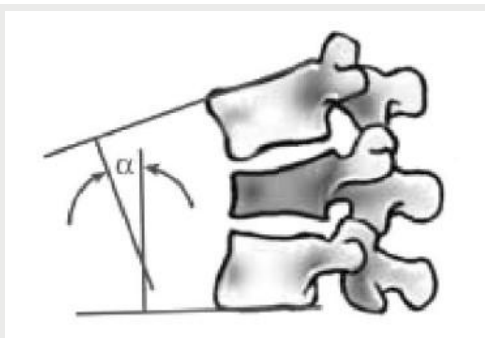


Figure 3. Méthode de mesure de l'angle de Cobb (2).

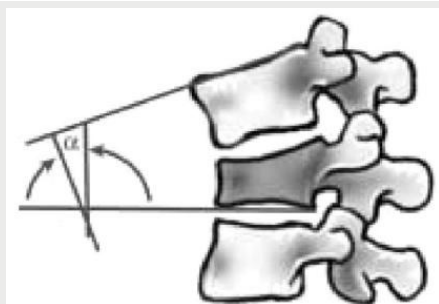


Figure 4. Méthode de mesure de l'angle de Gardner (2).

L'évolution de l'angulation régionale était définie comme la différence entre l'angulation régionale pré (AR1) et post immobilisation (AR2). Celle-ci était considérée comme améliorée si inférieure à -2°, aggravée si supérieure à 2° et sans évolution entre -2° et 2°.

Cyphose thoracique (CT) et lordose lombaire (LL):

Nous avons mesuré dans le plan sagittal la CT et la LL. La CT est l'angle entre la tangente au plateau supérieur de la 1ère vertèbre thoracique T1 et la tangente au plateau inférieur de la 12ème vertèbre thoracique T12. La LL est l'angle entre la tangente au plateau supérieur de la 1ère vertèbre lombaire et la tangente au plateau inférieur de la 5ème vertèbre lombaire. L'évolution de la CT et de la LL était respectivement définie comme la différence entre les CT et LL pré et post immobilisation. Une évolution inférieure à -2° était considérée comme une amélioration et une évolution supérieure à 2° comme une aggravation. Tandis qu'une

évolution entre -2° et 2° était considérée comme statu quo. La mesure des paramètres rachidiens sagittaux a été effectuée par goniométrie sur des coupes sagittales passant par les apophyses épineuses. La mesure de l'angulation régionale a été effectuée sur des coupes coronales passant par les apophyses transverses.

RÉSULTATS

Trente et un patients obéissaient aux critères d'inclusion. L'âge moyen était de 54 ans avec des extrêmes allant de 26 à 79 ans. Le genre ratio était de 1,07, et le poids variait entre 40 et 120Kg avec une moyenne de 74 kg.

Vingt-trois patients (74%) n'avaient pas d'antécédents pathologiques et 8 patients (26%) avaient des tares associées : 5 cas d'hypertension artérielle, 3 cas de diabète et un antécédents de tuberculose. La notion de consommation de lait cru non pasteurisé a été retrouvée chez 19 patients et le contact avec les mises à bas du cheptel chez 6 patients.

Le bacille de Koch était le germe le plus fréquemment identifié (19 cas), suivi par la Brucella Militensis (8 cas). La SDI était à germes non spécifiques pyogènes dans 4 cas. Quatorze patients avaient un déficit neurologique incomplet au moment du diagnostic.

La durée moyenne d'hospitalisation était de 56 jours ±30 jours (18-135 jours). Et la durée moyenne d'immobilisation par corset était de 92 jours (244-99 jours). 173 jours ± 83 jours (330-34 jours) était le délai moyen écoulé entre le début de la symptomatologie et la pose du corset.

Plus de la moitié des SDI étaient de localisation thoracique (16 SDI). Quatre cas étaient localisées au niveau de la charnière dorso-lombaire et deux cas au niveau de la charnière lombo-sacrée.

Taux de compression vertébrale antérieur (TCVA):

Au moment du diagnostic, le TCVA était inférieur à 20% respectivement chez 100%, 66% et 40% des patients ayant des SDI de la charnière lombo-sacrée, du rachis lombaire et de la charnière dorso-lombaire. Tandis qu'il était supérieur à 50% chez plus de la moitié des patients ayant une SDI thoracique (p=0,021).

Quarante-huit pourcent des patients ont vu leur TCVA s'aggraver après l'immobilisation par corset. Le TCVA était passé en moyenne de 25 à 33%. L'aggravation moyenne était de 7,7% quelque soit l'étage affecté. (Tableau 1).

Tableau 1. Mesures radiologique avant et après traitement par corset.

	Effectif	Minimum		Maximum		Moyenne		Ecart type	
		AV	AP	AV	AP	AV	AP	AV	AP
Taux de compression vertébrale antérieure (%)	31	0	0	60	90	25	33	23	30
Cyphose vertébrale (°)	31	0	0	35	30	11	11	8	8
Angle de Cobb (°)	25	0	0	31	49	18	22	8	12
Angle de Gardner (°)	6	4	7	16	28	12	15	4	8
Lordose Lombaire (°)	31	-70	-75	-14	-12	-42	-43	12	14
Cyphose Thoracique (°)	31	30	30	61	68	48	51	8	10

AV : avant traitement par corset, AP : après traitement par corset.

Pour les patients ayant eu une contention dans les 30 premiers jours suivant le diagnostic, 33% ont eu une aggravation de leur TCVA. L'aggravation était notée chez 60% et 40% des

patients immobilisés respectivement entre les 30 et 60 jours et au-delà du 60ème jour suivant le diagnostic (p=0,478) (Tableau 2).

Tableau 2. Evolution du taux de compression vertébrale antérieure selon le délai de la pose du corset par rapport au diagnostic.

		Délai de la pose du corset par rapport au diagnostic (jours)			Total
		<30	[30,60]	>60	
Evolution du taux de compression vertébrale antérieure après traitement par corset (%)	Amélioration	0	2	1	3
	Statu quo	4	4	5	13
	Aggravation	2	9	4	15
Total		6	15	10	31

Pour un TCVA inférieur à 50% au moment du diagnostic, la moitié des patients ont présenté une aggravation de ce paramètre après immobilisation par corset. Tandis que pour

un TCVA initial supérieur à 50%, il était aggravé dans 63% des cas ($p=0,18$) (Tableau 3).

Tableau 3. Evolution de la compression vertébrale antérieure après immobilisation des spondylodiscites infectieuses en fonction de sa valeur initiale.

		Taux de compression vertébrale antérieure avant le traitement par corset (%)			Total
		[0, 20[[20,50[[50,70[
Evolution du taux de compression vertébrale antérieure après traitement par corset (%)	Amélioration	0	2	1	3
	Statu quo	9	2	2	13
	Aggravation	6	4	5	15
Total		15	8	8	31

Cyphose vertébrale (CV):

La CV est restée inchangée chez 42% des patients. Elle a été améliorée chez 26% des patients. Elle était de 11° en moyenne avant et après immobilisation. Le gradient d'évolution ne dépassait pas le 1° en moyenne (Tableau 1).

angulation régionale. Celle-ci est passée de 18° à 22° pour l'angle de Cobb et de 12° à 15° pour l'angle de Gardner. Le gradient d'évolution était de 3,13°.

Le taux de patients ayant une stabilisation ou une amélioration de l'angulation régionale n'était pas significativement différent selon les localisations des SDI ($p=0,379$) (Tableau 4).

Angulation régionale (AR):

Cinquante-deux pourcent des patients ont aggravé leur

Tableau 4. Evolution de la compression vertébrale antérieure après immobilisation des spondylodiscites infectieuses en fonction de sa valeur initiale.

		Etage de la spondylodiscite				Total
		SPD LS	SPD T	SPD L	SPD TL	
Evolution de l'angulation régionale après traitement par corset (°)	Amélioration	1	0	2	4	7
	Statu quo	1	0	4	3	8
	Aggravation	3	2	9	2	16
Total		5	2	15	9	31

SPD L: Spondylodiscites lombaires
SPD T: Spondylodiscites thoraciques

SPD LS: Spondylodiscites de la charnière lombo-sacrée
SPD TL: Spondylodiscites de la charnière thoraco-lombaire

Cyphose thoracique (CT) et lordose lombaire (LL):

Globalement, la lordose lombaire est passée de -42° à -43°, soit une évolution moyenne de -1°. Ce paramètre est resté stable chez 52% des patients tandis qu'il s'est aggravé chez 26% de tous les patients immobilisés (Tableau 1).

Parmi les patients ayant un poids inférieur à 70 Kg, 92% ont au moins gardé une lordose lombaire inchangée après l'immobilisation par rapport à celle notée avant

l'immobilisation. Pour les patients au-delà de 70 Kg, le nombre de ceux gardant une lordose lombaire inchangée voire améliorée était significativement moins élevé ($p=0,013$) (Tableau 5).

La cyphose thoracique est passée de 48° à 51° en moyenne. Une aggravation de cette cyphose était observée chez 42% des patients. Treize patients (42%) ont vu leur cyphose diminuer à la suite de l'immobilisation (Tableau 1).

Tableau 5. Effets du traitement par corset des spondylodiscites infectieuses sur la lordose lombaire en fonction du poids.

		Poids			Total
		[70,100] kg	>100 kg	<70 kg	
Ev LL(°)	Aggravation	1	5	2	8
	statu quo	10	6	0	16
	Amélioration	2	4	1	7
Total		13	15	3	31

Ev LL : Evolution de la lordose lombaire

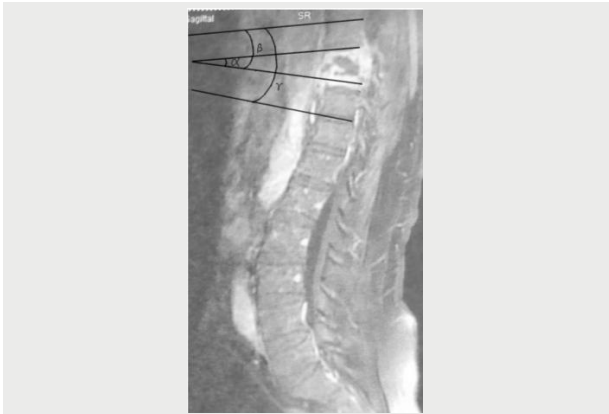

Figure 5. Coupe IRM sagittale du rachis dorso-lombaire montrant une spondylodiscite à pyogène de D9

Angle α : cyphose vertébrale ; angle β : angle de Gardner ; angle γ : angle de Cobb.

DISCUSSION

L'originalité de notre étude vient du fait qu'il s'agissait du premier travail étudiant l'équilibre sagittal du rachis au cours des SDI après immobilisation par corset en matière thermo-formable. Toutefois, le caractère rétrospectif et la faible taille de l'échantillon constituaient des limites de cette étude. De plus, les IRM étaient réalisées en position de décubitus ce qui limite le degré de déformation, cela s'associe au biais de mesure. Dans notre série, la localisation des SDI était majoritairement thoracique (48%). Les SDI lombaires faisaient que 29% de tout l'échantillon. Cela était en discordance avec les données de la littérature puisque le rachis lombaire était la localisation la plus fréquente (7-10). Cette discordance s'explique par l'exclusion de l'étude des localisations étagées. De plus, notre échantillon était majoritairement constitué de SDI tuberculeuses (19 cas) connus par leur tropisme pour le rachis thoracique (8,11). Vu l'absence d'étude dans la littérature s'intéressant aux paramètres rachidiens lors des SDI après immobilisation par corset, nous avons comparé nos résultats avec ceux de l'immobilisation des fractures stables du rachis dorso-lombaire par contention externe. Les déformations rachidiennes lors des SDI pouvant être assimilées à celles observées lors des fractures stables. Le TCVA initial était de 25% avec des extrêmes allant de 0% à 60%. Cela était plus important que celui rapporté dans la littérature au cours des fractures vertébrales qui était de l'ordre de 15% (6). L'AR moyenne initiale était de 18° dans notre série. Elle était de 11,5° dans la série de Van Der Hulst (6). Ceci pourrait s'expliquer par l'intégrité du disque intervertébral lors des fractures permettant de compenser la déformation rachidienne. L'atteinte discale étant un facteur aggravant de la déformation lors des SDI (12). Contrairement aux TCVA et AR, une CV de 11° observée dans notre série était analogue à celle rapportée par Van Der Hulst (6) et Wood (13) : ce paramètre étant un reflet de la déformation osseuse. L'évolution du TCVA, AR et CV était respectivement de 7,7%, 0,29° et 1,22°. Cette évolution après immobilisation par corset était analogue à celle rapportée dans la littérature (6, 13). Nous avons trouvé une association statistiquement significative entre l'évolution de la lordose lombaire et le poids du patient : la stabilisation ou l'amélioration de la lordose lombaire était de 92% chez les patients de moins de 70 Kg tandis qu'elle était seulement entre 60% et 33% pour les patients de plus de 70 Kg. En effet l'excès de poids aggraverait l'usure et la dégénérescence des disques intervertébraux

et favoriserait la distension ligamentaire et le relâchement musculaire (14,15). La vulnérabilité du rachis lombaire chez les patients obèses pourrait expliquer l'aggravation de la lordose lombaire malgré le corset. A l'étage lombaire, le traitement par corset a permis de stabiliser ou d'améliorer l'AR chez 78% des patients. Cependant, au niveau thoracique, de la charnière dorso-lombaire et lombosacrée cela concernait 60%, 100% et 60% respectivement. Les travaux de Van Der Hulst a conclu que l'évolution de l'AR était significativement meilleure à l'étage lombaire que thoracique (6). Mumford a retrouvé une aggravation de l'AR à la charnière dorso-lombaire et une stabilisation au niveau lombaire (16). Nous n'avons pas trouvé d'association statistique significative entre le TCVA initial et son évolution après contention par corset, même si nos résultats sont suggestifs d'une aggravation en cas de TCVA important au moment du diagnostic. Cette association n'a pas été étudiée dans la littérature. Selon les recommandations de l'INEAS dans la prise en charge des spondylodiscites infectieuses, il est fortement recommandé de réaliser une immobilisation efficace, stricte et adaptée au siège lésionnel parallèlement au stade de début (3 premières semaines) puis par une immobilisation allégée durant la phase d'état (2 à 3 mois). Cette immobilisation permettrait une meilleure diffusion locale des antibiotiques et surtout une meilleure qualité de cicatrisation du foyer. Cette immobilisation est accompagné d'un programme de rééducation qui sera adapté à l'importance des douleurs, des lésions, de l'instabilité ainsi qu'aux risques de décompensation de tares du patient. Elle est faite de façon progressive. Au stade aigu, l'objectif est surtout la prévention des complications neurologiques et de décubitus, au stade de régression de la maladie, l'objectif est la reverticalisation, la reprise d'autonomie et des activités avec réadaptation à l'effort (17).

CONCLUSION

La destruction disco-vertébrale au cours de la SDI occasionne un tassement responsable d'une inversion de la courbure physiologique rachidienne influençant l'équilibre sagittal spino-pelvien. Cela justifie l'immobilisation du rachis. Le corset en est un moyen. La contention par corset lors des SDI était plus efficace dans les localisations lombaires que thoraciques et chez les patients ayant un poids inférieur à 70 kg. Toutefois, selon nos résultats, le port prolongé d'un corset rigide peut entraîner une perte de la masse musculaire et osseuse, aggravant les capacités fonctionnelles des patients, mais qui peuvent être réduits par un programme de rééducation adapté et par le relais par une immobilisation allégée à la phase d'état de la maladie.

RÉFÉRENCES

1. Loubes-Lacroix F, Gozlan A, Cognard C, Manelfe C. Imagerie diagnostique de la spondylodiscite infectieuse. EMC - Radiol. 2004;1:293-316.
2. Keynan O, Fisher CG, Vaccaro A, Fehlings MG, Oner FC, Dietz J, et al. Radiographic measurement parameters in thoracolumbar fractures: a systematic review and consensus statement of the Spine Trauma Study Group. Spine. 2006;31(5 Suppl):S75-81.
3. Kuklo TR, Polly DW Jr, Owens BD, Zeidman SM, Chang AS, Klemme WR. Measurement of thoracic and lumbar fracture kyphosis: evaluation of intraobserver, interobserver, and technique variability. Spine. 2001;26(1):61-5.
4. Kang SK, Lee CW, Park NK, Kang TW, Lim JW, Cha KY, et al. Predictive

- risk factors for refracture after percutaneous vertebroplasty. *Ann Rehabil Med.* 2011;35(6):844-51.
5. Street J, Lenehan B, Albiets J, Bishop P, Dvorak M, Fisher C. Intraobserver and interobserver reliability of measures of kyphosis in thoracolumbar fractures. *Spine J.* 2009;9(5):372-8.
 6. Van Der Hulst S. Traitement des fractures thoraciques et lombaires par corset thermoforme: a propos d'une serie continue de 110 cas. [Treatment of thoracic and lumbar fractures with a thermoformed corset: a continuous series of 110 cases]. Grenoble: Université Joseph Fourier Faculté de Médecine de Grenoble; 2010.
 7. Mylona E, Samarkos M, Kakalou E, Fanourgiakis P, Skoutelis A. Pyogenic vertebral osteomyelitis: a systematic review of clinical characteristics. *Semin Arthritis Rheum.* 2009;39(1):10-7.
 8. Ben Taarit C, Turki S, Ben Maiz H. Infectious spondylitis: study of a series of 151 cases. *Acta Orthop Belg.* 2002;68(4):381-7.
 9. Karadimas EJ, Bunger C, Lindblad BE, Hansen ES, Hoy K, Helmig P, et al. Spondylodiscitis: a retrospective study of 163 patients. *Acta Orthop.* 2008;79(5):650-9.
 10. McHenry MC, Easley KA, Locker GA. Vertebral osteomyelitis: long-term outcome for 253 patients from 7 Cleveland-area hospitals. *Clin Infect Dis.* 2002;34(10):1342-50.
 11. Zayet S, Berriche A, Ammari L, Abdelmalek R, Fakher K, Kilani B, et al. Aspects radiologiques du mal de Pott en Tunisie. *Rev Med Interne.* 2017;38(Suppl 1):A137.
 12. Moraux A, Kermarrec E, Czarnecki E, Boutry N, Demondion X, Cotten A. Le point sur... - Infections rachidiennes : aspects typiques et atypiques. *J Radiol.* 2010 ;1722 :933-1092
 13. Wood K, Buttermann G, Buttermann G, Mehbod A, Garvey T, Jhanjee R, et al. Operative compared with nonoperative treatment of a thoracolumbar burst fracture without neurological deficit. A prospective, randomized study. *J Bone Joint Surg Am.* 2003;85-A:773-81.
 14. Zhang T-T, Liu Z, Liu Y-L, Zhao J-J, Liu D-W, Tian Q-B. Obesity as a Risk Factor for Low Back Pain: A Meta-Analysis. *Clin Spine Surg.* 2018;31(1):22-27.
 15. Dario AB, Ferreira ML, Refshauge KM, Lima TS, Ordoñana JR, Ferreira PH. The relationship between obesity, low back pain, and lumbar disc degeneration when genetics and the environment are considered: a systematic review of twin studies. *Spine J. Off. J. North Am. Spine Soc.* 2015;15(4): 1106-17.
 16. Mumford J, Weinstein JN, Spratt KF, Goel VK. Thoracolumbar burst fractures. The clinical efficacy and outcome of nonoperative management. *Spine.* 1993;18(8):955-70.
 17. Ladeb F, Ben Aissa H, Tiouiri H, Bouzouaya N, Cheour I, Kchir MM, et al. Clinical practice guidelines for the diagnosis and treatment of native vertebral osteomyelitis. *Tunis Med.* 2019;97:14-92.